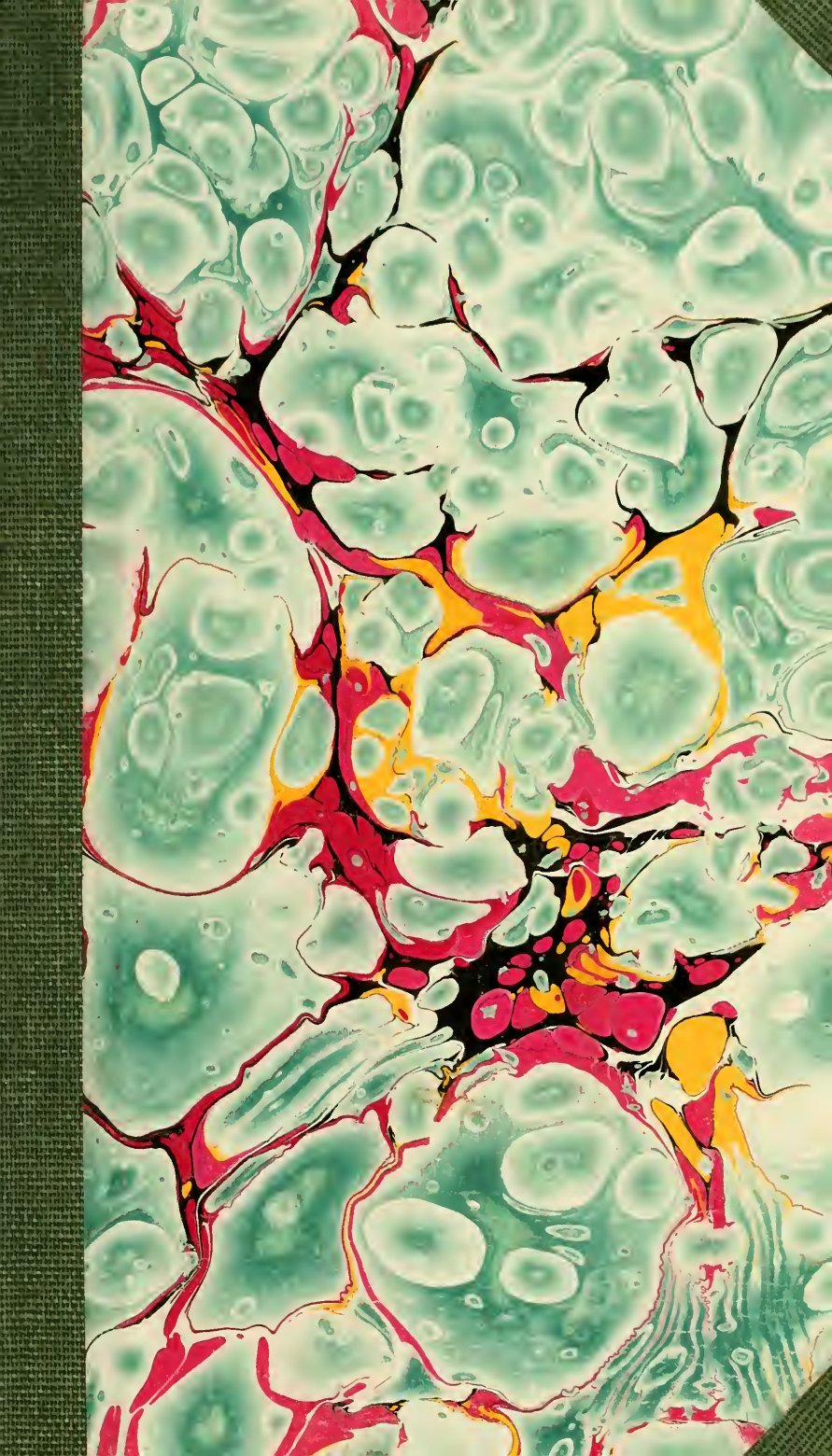

Digitized by the Internet Archive
in 2011 with funding from
Open Knowledge Commons and Harvard Medical School

http://www.archive.org/details/delablationtotal00pa

Henry G. Bernstein
to the Boston Medical
Library après 1890

DE

L'ABLATION TOTALE

DES OS DE LA FACE

2.3 C

PAR

M. PÉAN

CHIRURGIEN DES HOPITAUX DE PARIS
MEMBRE DE L'ACADÉMIE DE MÉDECINE

CHATEAUROUX

TYPOGRAPHIE ET STÉRÉOTYPIE A. MAJESTÉ

1890

DE

L'ABLATION TOTALE

DES OS DE LA FACE

PAR

M. PÉAN

CHIRURGIEN DES HOPITAUX DE PARIS
MEMBRE DE L'ACADÉMIE DE MÉDECINE

CHATEAUROUX

TYPOGRAPHIE ET STÉRÉOTYPIE A. MAJESTÉ

1890

Châteauroux. — Typ. et Stéréotyp. A. MAJESTÉ.

DE

L'ABLATION TOTALE

DES OS DE LA FACE

COMMUNICATION

Faite à l'Académie de Médecine, par M. Péan, le 14 janvier 1890.

Les tumeurs multiples des os de la face sont relativement rares. En voici cependant un exemple observé chez une femme de 32 ans dont le sphénoïde, les trois maxillaires et les malaires étaient envahis par des ostéofibromes consécutifs à des hétérotopies dentaires.

Le début remonte à neuf années. En 1884, un de nos collègues réséqua le maxillaire supérieur droit qui était envahi. Il y eut récidive et, peu de temps après, le maxillaire supérieur gauche fut pris à son tour. Nous vîmes cette femme pour la première fois en novembre 1888. A cette époque la face était hideuse, le maxillaire supérieur gauche, plus gros que le droit, avait le volume d'une tête de nouveau-né, l'inférieur était tuméfié, les joues, les paupières, le nez étaient refoulés ; les cavités buccale, orbitaires, nasales, ainsi que les arrières-narines étaient obstruées, les arcades alvéolaires étaient épaissies et les dents étaient mobiles, déviées, sans que rien dans leur disposition autorisât à supposer que deux d'entre elles étaient en ectopie. La mastication, la déglutition, la phonation et la vision étaient gênées. Epuisée par les souffrances, effrayée par les progrès rapides de

ses tumeurs, cette jeune femme nous supplia de l'opérer. Mais pour ne rien laisser de suspect, il fallait enlever les trois maxillaires, les molaires et une portion du sphénoïde.] Or, nous ne connaissions dans la science

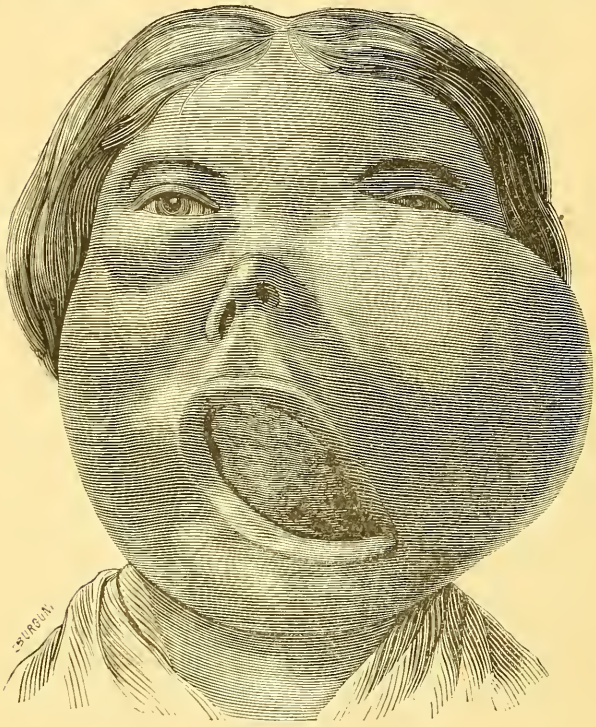

Fig. 1. — Avant la première opération.

aucune opération semblable et la malade nous paraissait bien faible pour supporter un pareil traumatisme. Nous cédâmes cependant à ses prières en la voyant près de succomber.

Dans une première séance, qui eut lieu le 14 décembre 1888, nous mettons à nu la face antérieure des maxillaires par notre procédé habituel : décubitus dorsal, cou et tronc élevés ; maintien d'éponges montées au

fond du vestibule de la bouche ; pincement préventif des joues, du nez, de la sous-cloison ; section médiane de la lèvre supérieure du dos et de la racine du nez ; détachement du vestibule de la bouche et des joues avec



Fig. 2. — Avant la deuxième opération.

le bistouri et les ciseaux. Dès que les tumeurs sont à découvert, excision de la surface proéminente avec un bistouri à lame concave ; ablation des autres portions avec nos pinces emporte-pièce, en morcelant du centre à la périphérie, en nous aidant de pinces, d'éponges et en agissant alternativement d'un côté, de l'autre, pour favoriser l'hémostase.

Grâce à cette manœuvre, les maxillaires supérieurs, les molaires, les apophyses ptérygoïdes, les cloisons naso-orbitaires et le plancher des orbites sont rapidement enlevés. A ce moment, nous reconnaissons que le lobe supérieur de la tumeur s'engage au-dessous de la lame inférieure du sphénoïde ; nous la réséquons et, à notre grand étonnement, nous trouvons une petite molaire couchée transversalement dans le tissu spongieux. Il est donc à supposer que cette hétérotopie dentaire a été la cause du néoplasme que nous venions d'extirper. L'existence d'une telle anomalie est probablement sans exemple chez l'homme, tandis que chez certains animaux, notamment chez le cheval, les odontômes hétérotopiques sont assez fréquents.

Dans une deuxième séance, qui a lieu six semaines plus tard, nous enlevons le maxillaire inférieur par notre procédé habituel : section des parties molles, d'un angle à l'autre, au niveau de son bord inférieur ; dissection du périoste et des tumeurs sur ses deux faces ; section bilatérale des branches montantes avec notre polytritôme ; ablation par morcellement de la tumeur qui occupe l'os en totalité. Nous terminons l'opération en détachant de la symphyse les muscles qui s'y insèrent et en coupant sur la ligne médiane le périoste qui en recouvre le bord inférieur. En ce point nous découvrons une dent canine, de la seconde dentition, couchée transversalement. Cette hétérotopie nous surprend d'autant plus que les dents du maxillaire inférieur sont au complet. Il est encore à supposer que cette canine a été la cause occasionnelle de la seconde tumeur.

Les suites de cette opération ont été favorables. Non seulement les plaies se sont réunies par première intention, mais encore nous n'avons pas de récidive après quatorze mois. D'ailleurs, l'expérience nous a démontré que ces sortes de tumeurs, quand elles sont enlevées largement, ont peu de tendance à récidiver, lors même qu'elles contiennent, comme dans le cas actuel, quelques éléments sarcomateux et myéloplaxiques dissé-

minés au milieu du tissu fibreux lamellaire et osseux en plaques qui la compose.

Restait à corriger la déformation et à remédier aux troubles fonctionnels consécutifs à ce vaste délabre-

Fig. 3. — Après la résection totale des os de la face. — Vue antérieure.

ment. Pour y parvenir nous fîmes appel au concours des habiles professeurs qui enseignent la prothèse dans nos deux écoles dentaires. Bien qu'ils n'aient jamais été aux prises avec de pareilles difficultés, ils voulurent bien chercher à résoudre cet intéressant problème. Le premier qui réussit fut le professeur Michaels, de l'Ecole dentaire de France. Il y parvint en se servant

comme point d'appui, de la bride fibreuse qui relie la face interne de la lèvre supérieure à la face postérieure des narines et du voile du palais que nous avions conservé à dessein. La bride lui permit de fixer le maxil-



Fig. 4. — Après l'ablation totale des os de la face. — Vue de profil.

laire supérieur artificiel. A son tour, celui-ci permit d'adapter à la surface de la peau, un nez et une lèvre supérieure artificiels en celluloïde. La pièce artificielle destinée à remplacer le maxillaire inférieur, fut reliée à la supérieure par un ressort métallique ; on voit que

celle-ci peut s'appuyer sur elle avec force et s'enlever isolément. Cet ingénieux appareil, ainsi qu'il est facile de le constater, corrige convenablement la déformation et permet à la malade de retenir la salive, de parler, de déglutir.

En résumé, cette observation autorise à poser les conclusions suivantes :

1° L'ablation totale du squelette osseux de la face peut être faite avec succès ;

2° Elle est indiquée dans le cas d'ostéo-fibromes, consécutifs à des hétéropies dentaires, quand ces néoplasmes occupent simultanément les trois maxillaires ;

3° En pareil cas, elle peut être suivie d'une guérison durable ;

4° La déformation et les troubles fonctionnels qu'elle occasionne peuvent être corrigés par la prothèse.

Châteauroux. — Typ. et Stéréotyp. A. MAJESTE.
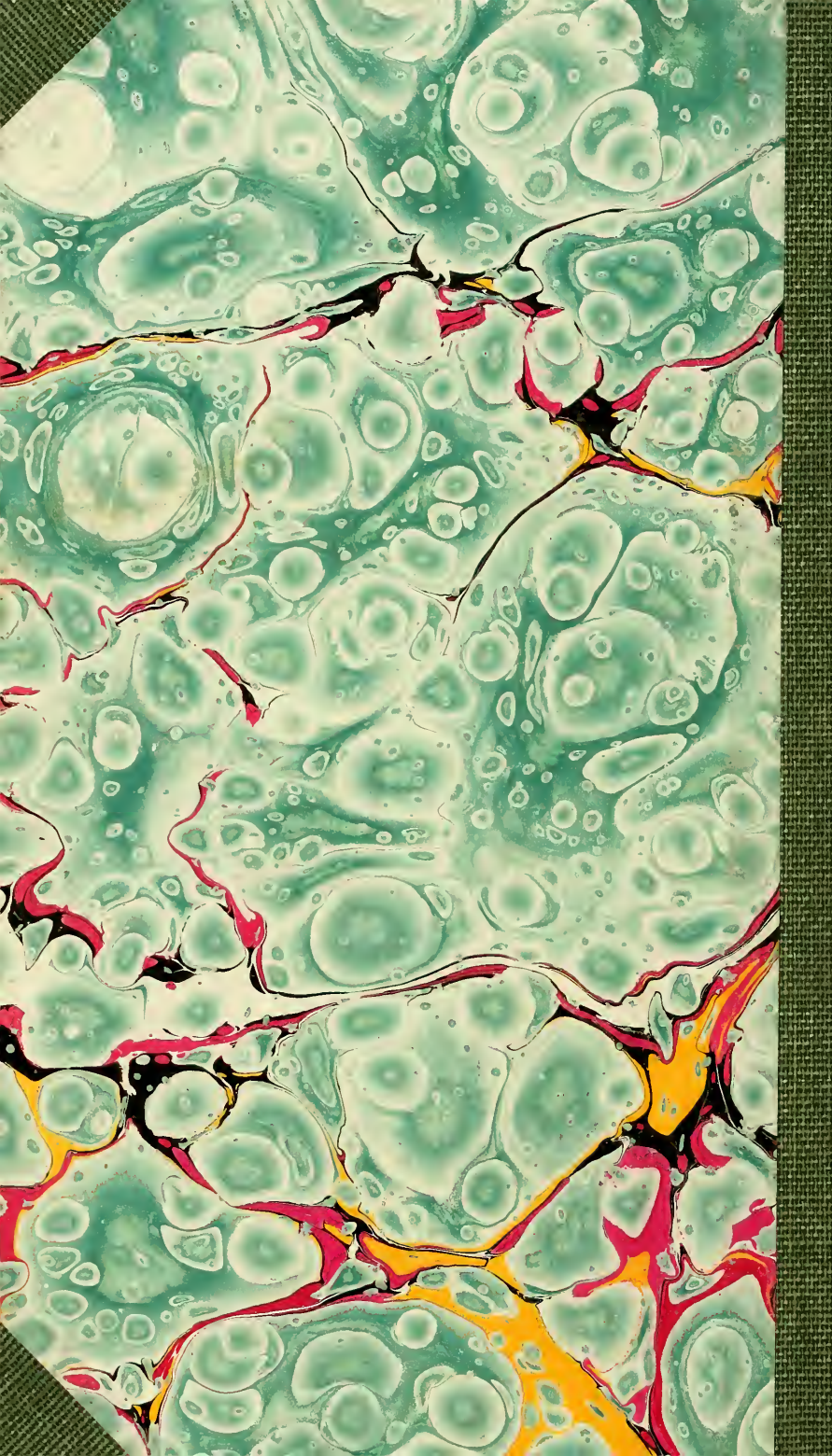
RD
523
P35
1890